

# Ablación por radiofrecuencia del esófago de Barrett

JOSÉ MIGUEL ESTEBAN LÓPEZ-JAMAR<sup>a</sup> Y JACQUES J. BERGMAN<sup>b</sup>

<sup>a</sup>Unidad de Endoscopia. Servicio de Aparato Digestivo. Hospital Clínico de San Carlos. Madrid. España.

<sup>b</sup>Department of Gastroenterology and Hepatology. Academic Medical Centre. Ámsterdam. Países Bajos.

La posibilidad de evolución de la metaplasia a displasia y adenocarcinoma hace que se deba considerar al esófago de Barrett (EB) una lesión precancerosa. Por este motivo se han extendido programas de seguimiento endoscópico para la detección de la displasia lo más precozmente posible. Además se han desarrollado terapias endoscópicas que persiguen la completa desaparición de la metaplasia del EB y su sustitución por epitelio escamoso normal. Estas técnicas se aplican en pacientes con EB con displasia epitelial e incluso con carcinoma superficial, para evitar tratamientos quirúrgicos más agresivos y con mayor morbilidad. La ablación por radiofrecuencia es una de las técnicas con mejores resultados.

## Puntos clave

- Los pacientes con EB necesitan seguimiento endoscópico para detectar y tratar la malignización en la fase más precozmente posible, lo que mejorará la supervivencia.
- En caso de que haya lesiones nodulares o discretamente sobreelevadas, se debe plantear la resección endoscópica mucosa o mucosectomía endoscópica.
- El tratamiento ideal para los pacientes con displasia de alto grado sin lesiones endoscópicas visibles es la ablación endoscópica con radiofrecuencia (RFA) del esófago de Barrett.
- Existen dos dispositivos de RFA, el HALO 360 (circunferencial) y el HALO 90 (focal). En general se suele requerir una sesión de HALO 360 más una o dos sesiones de HALO 90 para conseguir la completa eliminación del EB cuando tiene más de 4 cm de longitud. Las sesiones se deben espaciar entre 8 y 12 semanas cada una.
- La ablación endoscópica con RFA se debe hacer en centros con experiencia en los que se incluya a los pacientes en programas de seguimiento específico.

## Características del esófago de Barrett

El EB se define como la sustitución del epitelio escamoso estratificado normal del esófago, en cualquier longitud, por un epitelio columnar con metaplasia intestinal funcionante, caracterizada por la presencia de células caliciformes<sup>1</sup>. El factor de riesgo de EB más importante es la presencia de reflujo gastroesofágico (RGE) patológico.

La acción prolongada del reflujo gástrico y biliar en el epitelio del esófago hace que se produzca una serie de cambios morfológicos que, en el 10% de los casos, dan lugar al EB<sup>2,3</sup>. Es una entidad con clara influencia de sexo y raza, ya que es más frecuente en varones mayores de 50 años de raza blanca y con tendencia a la obesidad<sup>4</sup>. La prevalencia del EB en estudios poblacionales es del 1,6%<sup>5</sup>. De los pacientes con esta enfermedad, un 0,5-1,5% presenta progresión de la metaplasia de Barrett hacia displasia de diferentes grados, carcinoma intramucoso (CIM) y carcinoma invasivo, por lo que se debe considerar al EB como una lesión precancerosa y establecer las medidas diagnósticas, preventivas y terapéuticas necesarias<sup>6</sup>.

Aunque las pautas de seguimiento endoscópico en el EB con displasia no están consensuadas, los controles periódicos están encaminados a detectar la transformación maligna —displasia de alto grado (DAG) o CIM— en una fase temprana —en la que la afección ganglionar varía en las series publicadas entre 0 y el 2% respectivamente— y, por lo tanto, a mejorar la supervivencia. En estos pacientes con EB, la endoscopia se debe hacer con aparatos de alta resolución y se utilizan técnicas como NBI, e-scan o FICE. Durante la exploración endoscópica, inicialmente se debe describir todas las anomalías visibles y clasificarlas según la Clasificación de París<sup>7</sup>. Se debe usar, además, la Clasificación de Praga CM para describir la extensión del EB: longitud máxima del EB circunferencial (C) y la máxima extensión de la lengüeta (M)<sup>8</sup>. Se debe tomar biopsias de todas las anomalías visibles y de los cuatro cuadrantes cada 1-2 cm a lo largo de todo el EB, de acuerdo con el Protocolo de Seattle<sup>9</sup>. Es fundamental la colaboración estrecha con el equipo de patólogos. Dependiendo del grado de displasia y la presencia o ausencia de lesiones localizadas en la endoscopia, pueden establecerse diversas pautas de manejo del paciente (tabla 1).

## Tratamiento endoscópico del esófago de Barrett

Se consideraba que la esofagectomía quirúrgica era el tratamiento de elección para los pacientes con DAG/CIM en EB, pues eliminaba los posibles cánceres invasivos subclínicos. Estudios recientes evidencian que, en ausencia de lesiones macroscópicas, el riesgo de carcinoma invasivo es del 3%<sup>10</sup>. Por otro lado, existe la posibilidad de que aparezca EB en el remanente esofágico, por lo que los pacientes tendrían que someterse a un seguimiento endoscópico. Además, la morbimortalidad de la cirugía del esófago es alta, incluso en grupos con experiencia.

La endoscopia ofrece la posibilidad de eliminar el epitelio de Barrett incluso en pacientes con DAG/CIM, con resultados muy esperanzadores hasta ahora<sup>11</sup>. Varios de los métodos utilizados en las últimas décadas (electrocoagulación multipolar, terapia fotodinámica, crioterapia, argón plasma, etc.) no han demostrado su eficacia, bien sea por el grado de complicaciones, su complejidad técnica o su alto coste. Actualmente sólo dos métodos están demostrando efectividad en el tratamiento de estos pacientes, la ablación por radiofrecuencia (sistema HALO) y la resección endoscópica de la mucosa (REM) o la disección endoscópica de la submucosa (DES). Ambos sistemas (HALO y REM) son métodos complementarios, y se puede aplicar la radiofrecuencia en el resto del EB tras extirpar las lesiones visibles endoscópicamente como áreas de aspecto nodular con REM<sup>12</sup> (tabla 1). La REM tiene escasas complicaciones. Las principales son la estenosis cicatricial, la hemorragia o la perforación de la pared. Estas complicaciones, en la mayoría de los casos, se pueden tratar endoscópicamente<sup>13</sup>. Se trata de una técnica coste-efectiva en comparación con la

cirugía en este grupo de pacientes en los que se pueda realizar<sup>14</sup> la REM.

En los últimos años se ha desarrollado en Japón, y está en fase de difusión por otros países, la disección endoscópica de la submucosa (DES), que extrae "en bloque" lesiones planas amplias (> 2 cm), ya sean premalignas (DAG) o malignas bien diferenciadas y superficiales (pT1m3 N0 o pT1sm1 N0). Por medio de la inyección de diferentes sustancias, se eleva la lesión y, con unos disectores especiales, se la va despegando de la capa muscular propia. Si con la inyección no se elevara la lesión, no debe hacerse la DES, dado que indica infiltración profunda<sup>15</sup>.

## Ablación por radiofrecuencia

La ablación por radiofrecuencia (RFA) del EB utilizando el sistema HALO es una técnica aprobada por la Food and Drug Administration (FDA) en 2005. Se realiza una aplicación constante y uniforme de energía bipolar a la mucosa con la que contacta. Dicha aplicación se puede realizar con dos tipos de dispositivo, uno circunferencial de calibre fijo (18, 22, 25, 28, 31 y 34 mm), denominado HALO 360, y otro de aplicación focal (HALO 90). En el caso de aplicación circunferencial, se seleccionará el calibre en función de una medición previa del diámetro del esófago utilizando un catéter medidor y seleccionando el menor de los diámetros registrados a las distintas alturas del esófago donde se vaya a aplicar. En caso de tratarse de un EB en el que ya se había realizado una mucosectomía endoscópica, se deberá utilizar un diámetro menor que el menor que se hubiera medido.

La radiofrecuencia no llega a profundizar más de 1.000 µm y alcanza la *muscularis mucosa* sin afectar a la submucosa. Esto hace que se destruya correctamente el epitelio mucoso y, a la vez, se eviten efectos secundarios que aparecieron con otras técnicas de ablación, como la estenosis de la luz, al no afectar a las capas profundas.

## ¿A quién debemos tratar?

En los últimos 3 años han aparecido múltiples trabajos en los que se ha realizado este tratamiento en pacientes con EB, tanto pacientes con displasia como sin displasia. Si bien todavía es motivo de controversia, hoy es razonable tratar a los pacientes con EB mediante DAG. En pacientes con DBG, parece incluso razonable tratarlos. Y aunque es una apreciación personal, en nuestro medio no parece indicado todavía realizar tratamiento con radiofrecuencia del EB que no presente displasia, si bien existen trabajos que promulgan su utilización incluso en este grupo de pacientes.

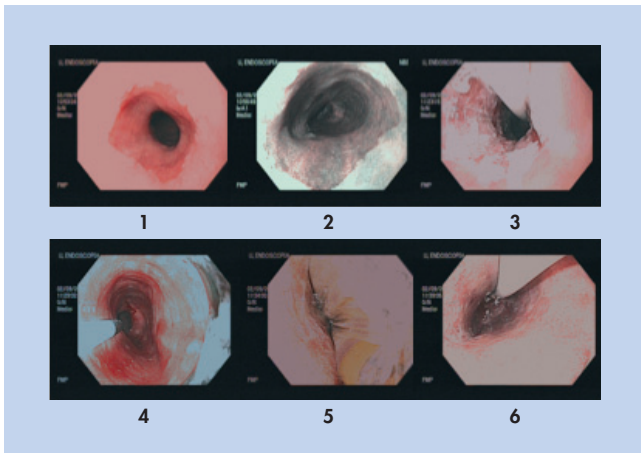
Se ha analizado si cualquiera de las técnicas de ablación que no adquieren tejido sería coste-eficaz. En un trabajo publicado recientemente<sup>16</sup>, se valoran unos posibles supuestos y acciones que realizar en un paciente de 50 años con EB si sólo tiene metaplasia intestinal, si presentara focos DBG y, por último, si tuviera DAG. Se estudian en estos 3 "pacientes" las posibles decisiones terapéuticas, que serían: no dar seguimiento; dar seguimiento y ablación en caso de displasia; ablación y seguimiento posterior en todos los pacientes; ablación y seguimiento de los pacientes en que persistiera metaplasia intestinal, o esofagectomía. Analizan como métodos de ablación la terapia fotodinámica, la

**Tabla 1.** Estrategia de manejo del esófago de Barrett en relación con el grado de displasia

Grado histológico	Recomendación
Metaplasia	Bajo riesgo de desarrollar cáncer Seguimiento endoscópico Biopsias regladas
Displasia de bajo grado	Bajo riesgo de desarrollar cáncer Confirmación histológica REM en lesiones nodulares Ablación en casos seleccionados
Displasia de alto grado	Alto riesgo de desarrollar cáncer Doble dosis de IBP y endoscopia al mes REM de lesiones nodulares Ablación en el resto del EB
Carcinoma intramucoso	REM de lesiones visibles Ablación del resto del EB
Carcinoma submucoso	Resección quirúrgica DES (pT1sm1) en centros expertos

DES: disección endoscópica de la submucosa; EB: esófago de Barrett; IBP: inhibidores de la bomba de protones; REM: resección endoscópica de la mucosa.

Modificada de Pech O et al<sup>22</sup>.



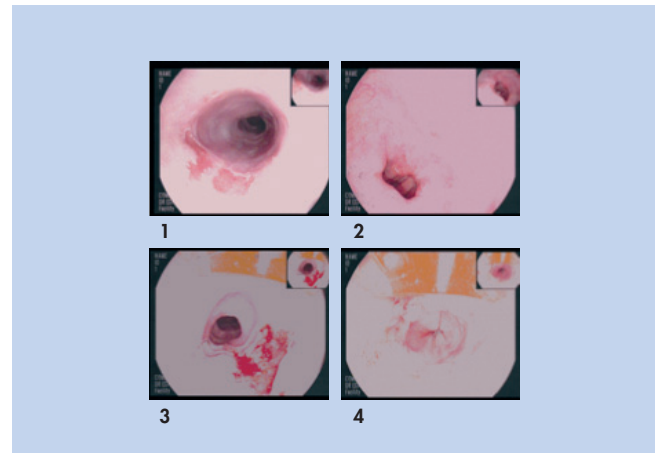
**Figura 1.** Ablación utilizando HALO 360. A: visión endoscópica del esófago de Barrett utilizando alta definición; se descarta la presencia de lesiones nodulares y anomalías endoscópicas visibles. B: utilización de NBI, confirma que no existen lesiones que requieran otro tipo de tratamiento previo a la RFA. C: ablación con HALO 360; la mucosa queda con aspecto denudado tras la primera descarga. D: limpieza del tejido desbridado con ayuda de un capuchón blando e irrigación de agua a presión con ayuda de un catéter spray. E: segunda descarga de HALO 360; la mucosa adquiere un aspecto más parduzco. F: visión final de la mucosa esofágica tras las dos descargas de RFA.

coagulación con argón-plasma y la radiofrecuencia. Los autores evidencian que la ablación en displasia de alto grado produce un aumento de esperanza de vida  $\times 3$  QALY (años de vida ajustados por la calidad) con un coste respecto a no intervenir  $< 6.000$  dólares por cada año ganado. Además, los autores afirman que, si la ablación eliminara por completo más del 28% de las DBG y el 40% de las MI, podría plantearse como una técnica coste-eficaz frente al seguimiento de estos pacientes. Por lo tanto, es posible determinar con base en estos datos en qué pacientes con EB estaría indicado este tratamiento.

## ¿Cómo realizar la ablación por radiofrecuencia?

### Aspectos generales

- Todas las anomalías endoscópicas visibles deben ser reseca- das endoscópicamente antes de la ablación.
- El intervalo entre las REM y la RFA debe ser al menos de 6 semanas.
- Nunca debe realizarse RFA en caso de inflamación de la mu- cosa esofágica.
- Medicación: todos los pacientes que van a recibir RFA esta- rán en tratamiento con inhibidores de la bomba de protones (IBP) a altas dosis, habiendo confirmado con pH-metría eso- fagogástrica la ausencia completa de reflujo ácido patológico. Además, durante los primeros 14 días tras la RFA se debe prescribir ranitidina 300 por la noche y suspensión de sucralfato cuatro veces al día.
- Seguimiento: se debe realizar la endoscopia pasadas al menos 6-8 semanas.



**Figura 2.** Ablación del esófago de Barrett (EB) residual tras RFA previa utilizando HALO 90. A: visión endoscópica del EB utilizando alta definición; focos de EB residual a 25 cm. B: focos 33 cm por encima de los pliegues gástricos. C: imagen de la zona a 25 cm tras un pase con HALO 90. D: imagen de la zona a 33 cm tras la ablación completa con HALO 90; el color de la mucosa es parduzco.

- En el 5% de los casos persisten úlceras y heridas en la mucosa a los 2 meses. En estos pacientes incluso se puede incrementar la dosis de IBP y prolongar la administración de sucralfato.

### Realización del HALO 360 según el Procedimiento de Ámsterdam

- Ajustes: potencia, 300 W. Energía, 12 J.
- Procedimiento:
  1. Insertar endoscopio (no utilizar lubricantes).
  2. Registro del extremo proximal del EB y del extremo proxi- mal de los pliegues gástricos.
  3. Irrigar la mucosa con acetilcisteína diluida y después con agua.
  4. Insertar una guía.
  5. Retirar el endoscopio dejando la guía.
  6. Introducir el catéter medidor a través de la guía (calibrar pre- viamente el catéter).
  7. Comenzar la medición 5 cm por encima del extremo proxi- mal del EB.
  8. Según se avanza, realizar la medición del diámetro del esófa- go cada 1 cm hasta llegar a la hernia.
  9. Retirar el catéter, dejar la guía.
  10. Insertar a través de la guía el catéter recomendado (18, 22, 25, 28, 31 o 34 mm). Se utilizará el menor de los diámetros medidos, y en caso de estenosis o REM previa, se utilizará un diámetro menos del diámetro recomendado.
  11. Iniciar la ablación, con control endoscópico, comenzando 1 cm por encima del extremo proximal del EB. Ir progresan- do hacia los pliegues gástricos solapando 5-10 mm cada abla- ción.
  12. Retirar endoscopio, catéter y guía.
  13. Reintroducir endoscopio tras colocar capuchón blando en su extremo distal.

14. Limpieza cuidadosa de la zona para evitar la mucosa desbridada con la ayuda del capuchón y de un catéter *spray* para la irrigación de agua a presión.
15. Limpieza del catéter con un paño húmedo para retirar la mucosa que ha quedado adherida.
16. Iniciar la segunda ablación (introducir endoscopio, guía y catéter y comenzar la segunda ablación).
17. Retirar endoscopio, catéter y guía.
18. Fin del procedimiento.

### Realización del HALO 90 según el Procedimiento de Ámsterdam

- Ajustes: potencia, 40 W/cm<sup>2</sup>. Energía, 12 J.
- Proceso:

1. Insertar endoscopio (no utilizar lubricantes).
2. Evaluar la presencia de EB residual (o de islotes).
3. Irrigar la mucosa con acetilcisteína diluida y después con agua.
4. Retirar el endoscopio y acoplar el catéter en la punta del endoscopio en la posición a las doce. Utilizar agua para la lubricación.
5. Reintroducir el endoscopio.
6. Tratar los focos de EB con dos descargas seguidas y después retirar cuidadosamente el electrodo del tejido, evitando que quede mucosa desbridada adherida al electrodo.
7. Una vez tratados todos los focos, intentar despegar la mucosa desbridada con la ayuda del catéter de HALO 90, realizando únicamente movimientos longitudinales y no laterales para evitar posibles laceraciones.
8. Utilizar agua a presión con ayuda de un catéter *spray* para conseguir la completa limpieza de la mucosa.
9. Retirar el endoscopio.
10. Limpiar la superficie del electrodo.
11. Reintroducir el endoscopio. Comenzar la segunda ablación de la mucosa.
12. Retirar el endoscopio.
13. Fin del procedimiento.

### Resultados del tratamiento

En pacientes con EB con displasia, los resultados de este tratamiento son muy positivos. Shaheen et al<sup>17</sup> han publicado un estudio aleatorizado multicéntrico en el que incluyeron a 127 pacientes con EB (64 con DBG y 63 con DAG). En proporción 2:1, realizaron RFA con el sistema HALO en 84 pacientes (43 como grupo control). Se evidencia una respuesta completa de la metaplasia intestinal a los 12 meses en el 77% de los pacientes tratados, frente al 2,3% del grupo control ( $p < 0,001$ ). La respuesta completa de la metaplasia intestinal en el grupo de DAG fue del 81%. Además se evidenció progresión de la enfermedad en el 3,6% de los pacientes tratados, frente al 16,3% del grupo control. Fue necesario realizar 298 sesiones de HALO (media, 3,5/paciente). Los efectos secundarios que se presentaron fueron leves, si bien 5 pacientes presentaron una estenosis esofágica que requirió dilatación endoscópica.

Otro estudio incluyó a 63 pacientes con EB, displasia de bajo grado y DAG, utilizando HALO 360 y 90, y con un segui-

miento de 24 meses; muestra una remisión completa de la metaplasia intestinal en el 79% de los casos y la desaparición completa de la displasia en el 89%, sin encontrar mucosa enterrada ni efectos adversos<sup>18</sup>.

¿Pero qué ocurre con el epitelio neoescomoso que aparece donde antes había EB con displasia? Pouw et al<sup>19</sup> han analizado las propiedades de este epitelio para evaluar si hay EB enterrado o persisten las anomalías genéticas que tenía el EB. Estudian a 22 pacientes con EB y DBG o DAG, a los que se aplicó la RFA consiguiendo la completa desaparición de la metaplasia intestinal y de la displasia. En el tejido neoescomoso no se evidenció ninguna anomalía genética de las que había previamente (ploidía del Cr1, Cr9 y/o ploidía del p16 o p53). En 14 de estos pacientes se realizó además una mucosectomía endoscópica tras finalizar el tratamiento para descartar cualquier mucosa de EB enterrada que pudiera haber. Por lo tanto, concluyen que la RFA elimina toda anomalía genética además de no presentar EB enterrado. Esto implica que la RFA sería un tratamiento curativo permanente en el EB con displasia.

En España, se comenzó a realizar el tratamiento del EB utilizando el sistema HALO en septiembre de 2007. Es deseable incluir a los pacientes que van a recibir tratamiento en un protocolo específico con programas de seguimiento en específicas unidades de Barrett. Estas unidades realizarán el seguimiento de estos pacientes y deciden el momento y la idoneidad de tratarlos. Se realizará tratamiento con RFA, además de utilizar la REM, en todas las anomalías visibles, así como en las zonas de las que haya demostración histológica de adenocarcinoma. En el Hospital Clínico de San Carlos, desde septiembre de 2007, se ha incluido a más de 45 pacientes para dicho tratamiento, con resultados obtenidos similares a los publicados por otros grupos<sup>20</sup>.

Si bien no parecía inicialmente que pudiera aplicarse en pacientes con cirugía esofagogástrica previa, nuestro grupo ha valorado la utilidad y la eficacia de esta técnica en pacientes con EB sometidos previamente a esa cirugía en comparación con pacientes con EB no operados<sup>21</sup>. Se demuestra que la RFA también fue eficaz en pacientes con cirugía previa, si bien fueron necesarias más sesiones y se requirió utilizar ambos dispositivos, focal y circunferencial, probablemente por la distorsión anatómica causada por la cirugía. Por ello pensamos que se debería ampliar la indicación de la radiofrecuencia también en pacientes con cirugía esofagogástrica previa.

### Conclusiones

La RFA del EB con el sistema HALO es un sistema eficaz y con pocos efectos secundarios, por lo que se ha convertido en una herramienta prioritaria en el manejo de estos pacientes cuando presentan algún tipo de displasia. Su utilización en pacientes sin displasia, aunque es controvertida, también es útil, si bien por el momento no parece una medida que deba generalizarse en nuestro medio. Es prioritario incluir a estos pacientes en programas de seguimiento específico, con utilización de endoscopia de alta definición, así como la realización de toma de biopsias según los protocolos establecidos, con el objetivo de diagnosticar lo más precozmente posible la presencia de displasia o carcinoma intramucoso y poder realizar en ellos un tratamiento endoscópico.

## Bibliografía



● Importante ●● Muy importante

■ Ensayo clínico controlado

■ Epidemiología

- Spechler SJ. Clinical practice. Barrett's esophagus. *N Engl J Med.* 2002;346:8436-42.
- Winters C Jr, Spurling TJ, Chobanian SJ, Curtis DJ, Esposito RL, Hacker JF 3rd, et al. Barrett's esophagus: a prevalent, occult complication of gastroesophageal reflux disease. *Gastroenterology.* 1987;92:11-24.
- Weathoff B, Brotze S, Weston A, McElhinney C, Cherian R, Mayo MS, et al. The frequency of Barrett's esophagus in high-risk patients with chronic GERD. *Gastrointest Endosc.* 2005;61:226-31.
- Abrams JA, Fields S, Ligthdale CJ, Neugut AI. Racial and ethnic disparities in the prevalence of Barrett's esophagus among patient who undergo upper endoscopy. *Clin Gastroenterol Hepatol.* 2008;6:30-4.
- Ronkainen J, Aro P, Storskrubb T, Johansson SE, Lind T, Bolling-Sternevald E, et al. Prevalence of Barrett's esophagus in the general population: an endoscopic study. *Gastroenterology.* 2005;129:1825-31.
- Mueller J, Werner M, Siewert JR. Malignant progression in Barrett's esophagus: pathology and molecular biology. *Cancer Res.* 2000;195:29-41.
- Endoscopic Classification Review Group. Update on the Paris Classification of Superficial Neoplastic Lesions in the Digestive Tract. *Endoscopy.* 2005;37:570-8.
- Sharma P, Dent J, Armstrong D, et al. The development and validation of an endoscopic grading system for Barrett's esophagus: The Prague C & M criteria. *Gastroenterology.* 2006;131:1392-9.
- Reid BJ, Blount PL, Feng Z, et al. Optimizing endoscopic biopsy detection of early cancers in Barrett's high-grade dysplasia. *Am J Gastroenterol.* 2000;95:3089-96.

- Konda VJ, Ross AS, Ferguson MK, Hart JA, Lin S, Naylor K, et al. Is the risk of concomitant invasive esophageal cancer in high-grade dysplasia in Barrett's esophagus overestimated? *Clin Gastroenterol Hepatol.* 2008;6:159-66.
- Pech O, May A, Rubenstein T, Ell C. Endoscopic resection of early esophageal cancer. *Gut.* 2007;56:1625-34.
- Gondrie JJ, Pouw RE, Sondermeijer CM, Peters FP, Curvers WL, Rosmolen WD, et al. Stepwise circumferential and focal ablation of Barrett's esophagus with high-grade dysplasia: results of the first prospective series of 11 patients. *Endoscopy.* 2008;40:359-69.
- Chennat J, Konda VJ, Ross AS, De Tejada AH, Noffsinger A, Hart J, et al. Complete Barrett's eradication endoscopic mucosal resection: an effective treatment modality for high-grade dysplasia and intramucosal carcinoma—an American single-center experience. *Am J Gastroenterol.* 2009;104:2684-92.
- Pohl H, Sonnenberg A, Strobel S, Eckardt A, Rösch T. Endoscopic versus surgical therapy for early cancer in Barrett's esophagus: a decision analysis. *Gastrointest Endosc.* 2009;70:623-31.
- Isomoto H, Yamaguchi N. Endoscopic submucosal dissection in the era of proton pump inhibitors. *J Clin Biochem Nutr.* 2009;44:205-11.
- Inadomi JM, Somsouk MA, Madanick RD, Thomas JP, Shaheen NJ. A cost-utility analysis of ablative therapy for Barrett's esophagus. *Gastroenterology.* 2009;136:2101-14.
- Shaheen NJ, Sharma P, Overholt BF, et al. Radiofrequency ablation in Barrett's esophagus with dysplasia. *N Engl J Med.* 2009;360:2277-88.
- Sharma VK, Kim HJ, Das A, Wells CD, Nguyen CC, Fleischer DE. Circumferential and focal ablation of Barrett's esophagus containing dysplasia. *Am J Gastroenterol.* 2009;104:310-7.
- Pouw RE, Gondrie JJ, Rygiel AM, et al. Properties of the neosquamous epithelium after radiofrequency ablation on Barrett's esophagus containing neoplasia. *Am J Gastroenterol.* 2009;104:1366-73.
- Esteban López-Jamar JM. Resultados de la ablación del esófago de Barrett con el sistema HALO. *Rev ACAD.* 2009;25:116-9.
- Esteban López-Jamar JM, Romero Reina A, Ruiz de León A, Pérez de la Serna J, Sánchez Ceballos F, Díaz-Rubio M. Ablación endoscópica mediante radiofrecuencia (HALO) en pacientes con cirugía esófago-gástrica. *Jornadas de la SEED.* Barcelona, 28 noviembre 2009.
- Pech O, Ell C. Endoscopic therapy of Barrett's esophagus. *Curr Opin Gastroenterol.* 2009;25:405-11.

## Bibliografía recomendada

Pohl H, Sonnenberg A, Strobel S, Eckardt A, Rösch T. Endoscopic versus surgical therapy for early cancer in Barrett's esophagus: a decision analysis. *Gastrointest Endosc.* 2009;70:623-31.

*Primer estudio publicado de la decisión para tratar con endoscopia el cáncer superficial sobre esófago de Barrett, frente al tratamiento quirúrgico. La mucosectomía seguida de ablación con HALO es más coste-efectiva.*

Wani S, Sayana H, Sharma P. Endoscopic eradication of Barrett's esophagus. *Gastrointest Endosc.* 2010;71:147-66.

*Revisión técnica puesta al día, amplia y minuciosa, de los trabajos aparecidos en la literatura que valoran todos los métodos para suprimir el esófago de Barrett.*

American Society for Gastrointestinal Endoscopy (ASGE). Endoscopic mucosal resection and endoscopic submucosal dissection.

*Informe de la evaluación tecnológica de los dos métodos de mucosectomía endoscópica, incluyendo descripción técnica, indicaciones, resultados y aplicación clínica.*

Van Vilsteren FGI, Bergman JJ. Endoscopic therapy using radiofrequency ablation for esophageal dysplasia and carcinoma in Barrett's esophagus. *Gastrointest Endosc Clin North Am.* 2010;20:55-74.

*Minuciosa descripción, tanto teórica como en imágenes, de la técnica de la ablación endoscópica con HALO, hecha por el grupo del Centro Médico Académico de la Universidad de Amsterdam, uno de los de mayor experiencia.*

Pouw RE, Gondrie JJ, Rygiel AM, et al. Properties of the neosquamous epithelium after radiofrequency ablation on Barrett's esophagus containing neoplasia. *Am J Gastroenterol.* 2009;104:1366-73.

*Excepcional original en el que participan tres patólogos de tres centros con gran experiencia en el estudio del EB. Descartan la presencia de mucosa de Barrett enterrada en el nuevo epitelio escamoso y evidencian que desaparecen todas las anomalías genéticas que tenía previamente el EB y que no existe en el epitelio neoescomoso.*

Shaheen NJ, Sharma P, Overholt BF, et al. Radiofrequency ablation in Barrett's esophagus with dysplasia. *N Engl J Med.* 2009;360:2277-88.

*Trabajo multicéntrico que confirma la gran tasa de eliminación de la displasia en el EB con bajos efectos secundarios. Comparan con grupo placebo en el que no aplican ningún tratamiento.*